



MODELO EXPERIMENTAL DE TRAUMA MUSCULAR E TRATAMENTO COM ULTRASSOM TERAPÊUTICO

Alana Battistello Gomes ¹, Carlos Gustavo Sakuno Rosa ², Norma Possa Marroni ³

¹Aluna do Ensino Médio – Bolsista PIBIC-EM/CNPq - ULBRA, ² Doutorando do PPG BioSaúde - ULBRA; ³ Professora do Curso de Odontologia e PPG BioSaúde - ULBRA.

INTRODUÇÃO

As lesões musculares são frequentes, tanto em atividades desportivas como laborais, podendo ser causadas por estiramento, laceração, esforço repetitivo ou por contusão. A contusão muscular trata-se de um trauma direto resultado de forças externas, comum em esportes de contato.

O ultrassom terapêutico (UST) é um recurso comumente utilizado nas lesões teciduais devido à sua ação regenerativa e anti-inflamatória.

OBJETIVO

Avaliar a eficácia do modelo experimental induzido por impacto simples de contusão e o efeito do UST no músculo quadríceps de ratos.

METODOLOGIA

Foram utilizados 28 ratos Wistar, divididos em 4 grupos com n=7:



28 ratos *Wistar* machos
(± 250 e 300 g).

CO: (Controle)

CO+UST:
(Controle+Ultrassom)

T: (Trauma)

T+UST:
(Trauma+Ultrassom)

Durante o experimento, os animais foram mantidos em caixas medindo 47cm x 34cm x 18cm, forradas com maravalha, em ciclo de 12 horas claro/escuro e temperatura entre 18 e 22°C. A água e a ração foram distribuídas *ad libitum*. O modelo experimental foi induzido por impacto simples de contusão por meio de uma prensa.



Figura 1: Prensa desenvolvida para indução de trauma muscular em ratos, com impacto de 0,811J.

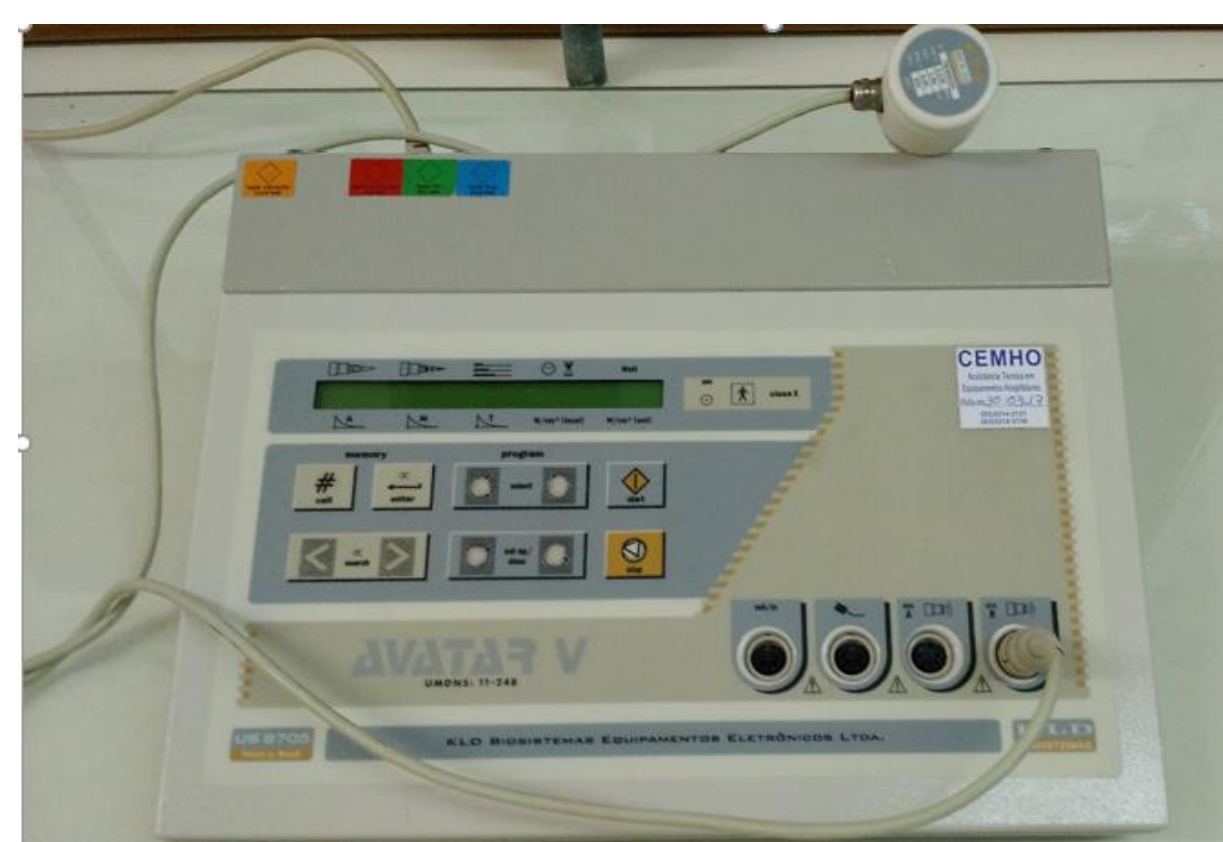

Figura 2: Aparelho de Ultrassom terapêutico da marca KLD, modelo AVATAR V.

O tratamento foi realizado no mesmo período do dia durante 3 minutos e iniciou-se 24 horas após a indução do trauma, utilizando como meio de contato um gel hidrossolúvel e realizando movimentos circulares sobre o local da lesão. No nono dia, os animais foram submetidos à eutanásia por overdose anestésica e foi coletado o músculo quadríceps direito para análises bioquímicas e avaliações histológicas. Projeto aprovado sob o nº 2016-159P.

REFERÊNCIAS:

Brasil. Lei nº 11.794/08. Procedimentos para uso científico de animais. Diário Oficial da União. 2008;Seção 1;CXLV (196):1:2.
Filippin, LI, Moreira, AJ, Marroni, NP, Xavier, RM. Nitric Oxide and repair of skeletal muscle injury. *Nitric Oxide*. v. 21, p. 157-63, 2009.
Freitas TP, Freitas LS, Streck EL. Ultra-som terapêutico no mecanismo de cicatrização: uma revisão. *ACM*. 2011;40(1):89-93.
Marroni NP, Morgan-Martins MI, Porawki M. Radicais Livres no processo saúde-doença: da bancada a clínica. Curitiba: CVR Editora; 2012. 182p.

alanabattistello22@gmail.com / nmarroni@terra.com.br

RESULTADOS



Figura 3: Registro fotográfico do desenvolvimento do modelo experimental. Pesagem dos reagentes utilizados no experimento (A), procedimento de overdose anestésica (B), e retirada do músculo gastrocnêmio para as análises bioquímicas e histológicas (C e D).

ANALISE HISTOLÓGICA DO TECIDO MUSCULAR

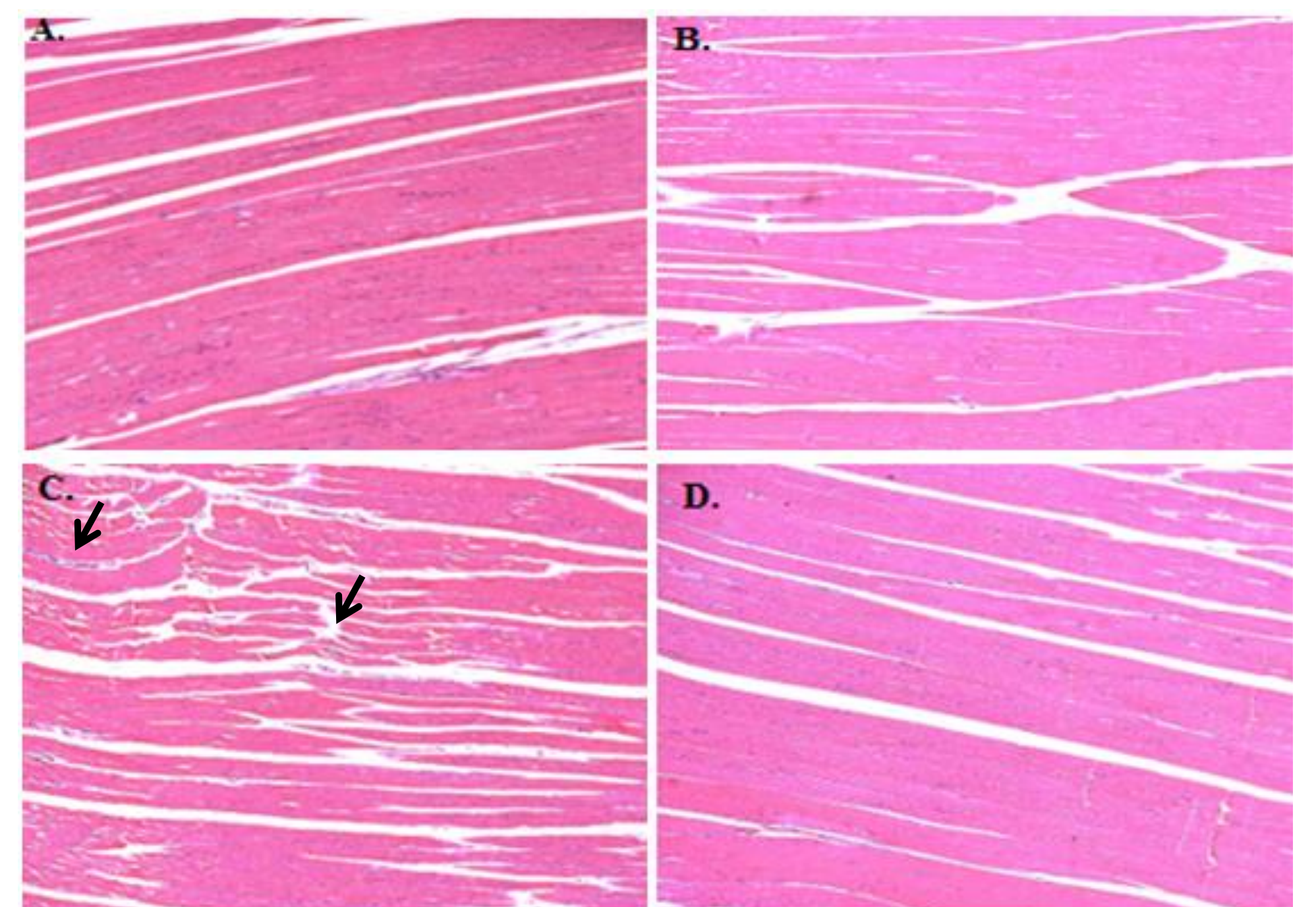


Figura 4: Fotomicrografia do tecido muscular (HE) em aumento de 200X.

Nos grupos CO (A) e CO+UST (B) observa-se condições normais da fibra muscular. No grupo T (C) observou-se alterações estruturais das miofibrilas musculares e infiltrado inflamatório (setas pretas). Após administração do UST no grupo T+UST (D) houve a reorganização estrutural das miofibrilas e diminuição do infiltrado inflamatório.

CONCLUSÃO

O trauma causado pela prensa no músculo gastrocnêmio ocasionou alterações na avaliação histológica. O UST mostrou-se eficaz nesse modelo experimental uma vez que diminui os danos ocasionados ao músculo, e reorganizam as fibras musculares.