



# SÍNDROME DE DOWN E EROÇÃO DENTÁRIA: RELATO DE CASO.

MOTA, A.V.S.; FERREIRA, S. H.; RODRIGUES, P.H.

Projeto de extensão: "Conquistando Saúde: Atendimento odontológico de pessoas com deficiência".

## INTRODUÇÃO

A síndrome de Down é uma doença cujas características clínicas são decorrentes de uma alteração cromossômica, esta alteração é representada pela presença de um cromossomo 21 extra. Alterações vêm ocorrendo no padrão de saúde bucal da sociedade moderna, principalmente em decorrência de novos hábitos alimentares, causando erosão dentária. A erosão é definida pela perda patológica localizada e crônica de tecido dentário duro como resultado de um processo químico sem envolvimento de bactérias.

## OBJETIVOS

- O objetivo deste relato de caso é descrever o tratamento odontológico realizado em paciente com Síndrome de Down que apresentava erosão dentária.

## RELATO DE CASO CLÍNICO

Este relato de caso foi aprovado pelo Comitê de ética da ULBRA sob o parecer nº 2.152.642. O paciente compareceu no Projeto de Extensão "Conquistando saúde: atendimento odontológico de pessoas com deficiência" da ULBRA - Canoas/RS, acompanhado pela mãe, sendo que o motivo da consulta era colocação de aparelho ortodôntico. Com relação à história médica, o paciente apresenta Síndrome de Down e não faz uso de medicação. O comportamento dos pacientes com Síndrome de Down varia desde a sua colaboração total até a completa incapacidade de cooperar no tratamento dentário. Durante a anamnese a mãe relatou que o paciente é muito colaborador para consultas odontológicas. Ao exame físico observou-se dentição permanente com erosão dentária importante e apinhamento dentário.

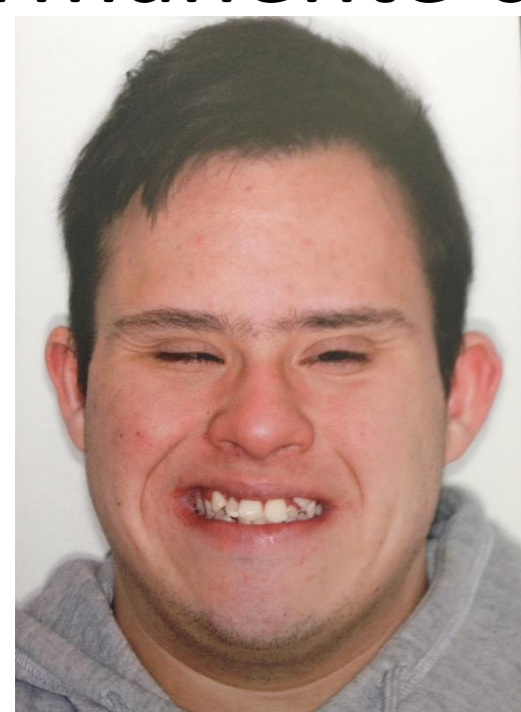


Fig. 1 -  
Paciente com Síndrome de Down

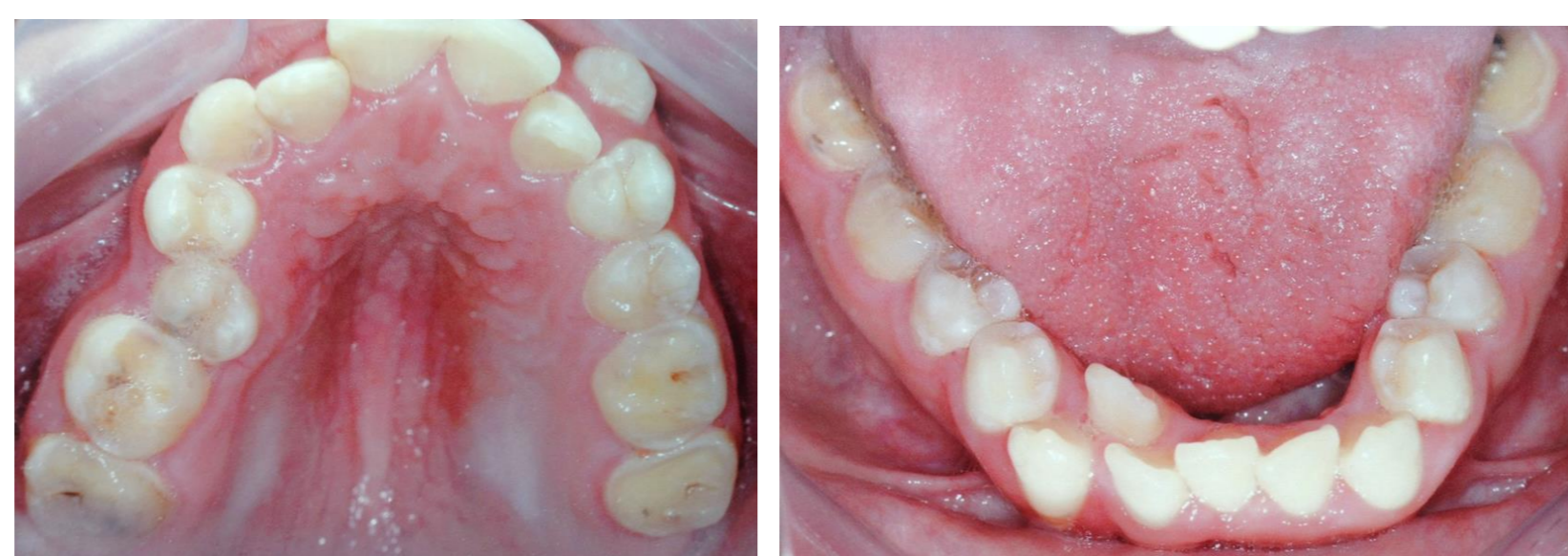

Fig. 2 e 3 - Arcadas superior e inferior

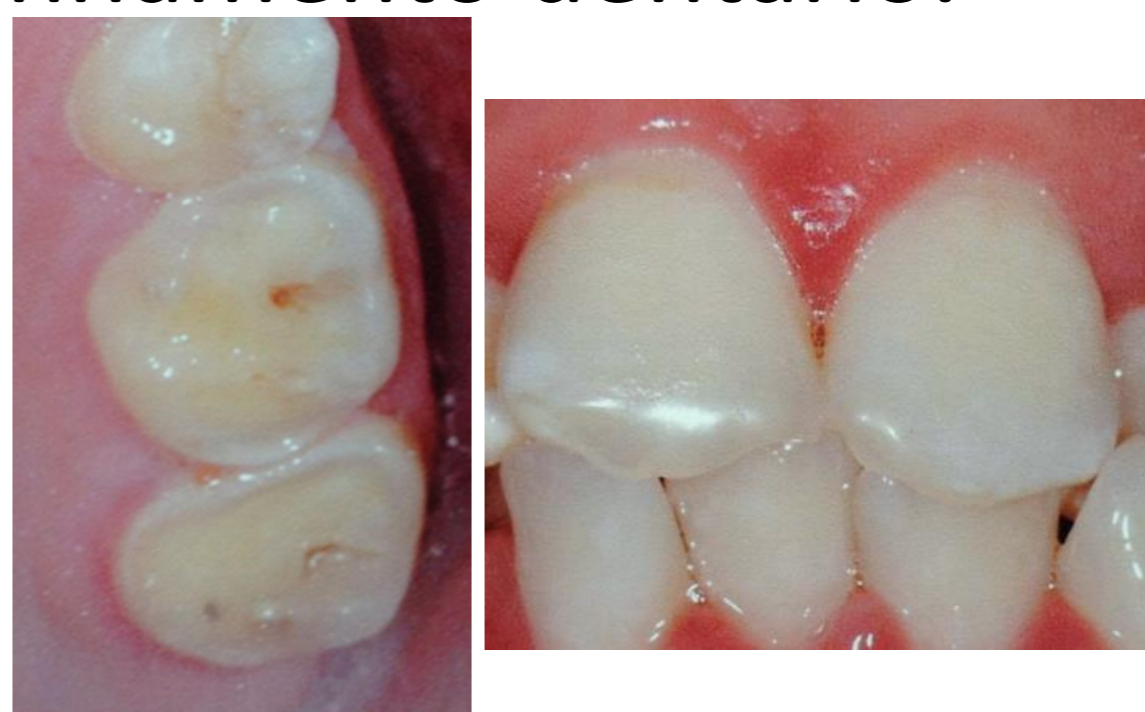

Fig. 4 e 5 - Detalhe da erosão no 26 e 27 e nos dentes 11 e 21

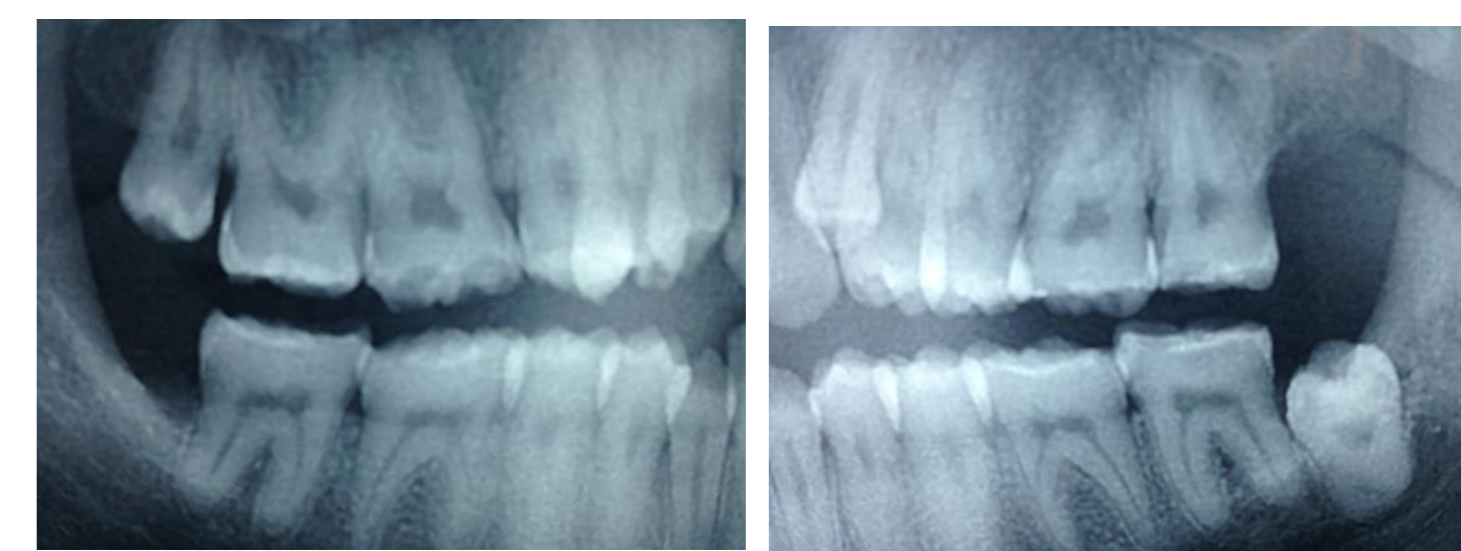


Fig. 6 e 7 - Detalhe do Rx Panorâmico.

Neste caso clínico o paciente faz uso frequente e constante de suco e refrigerante desde muito tenra idade. O plano de tratamento incluiu mudanças dietéticas, orientação de HB com dentifrício fluoretado, raspagens supragengivais, ATF e tratamento restaurador no dente 12, que apresentava cavidade de cárie interproximal. Nos dentes posteriores que apresentavam desgastes por erosão (14, 16, 17, 26, 27, 37 e 47) optou-se pelo recobrimento com Cimento de Ionômero de Vidro. Nos dentes 11 e 21 foram realizadas restaurações estéticas com resina composta.

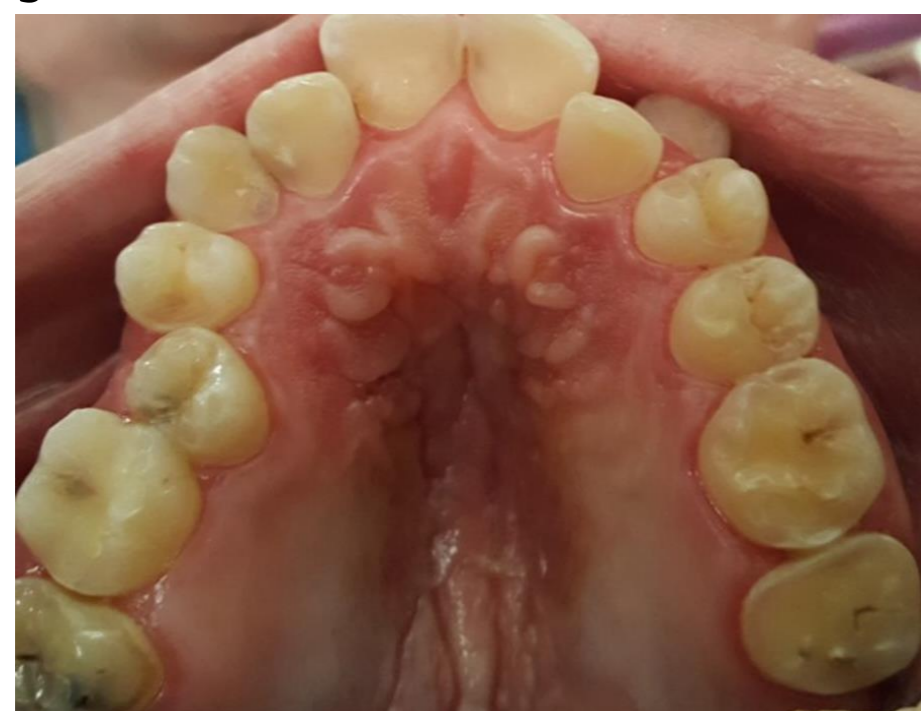

Fig. 8 - 14, 16, 17, 26 e 27 - CIV

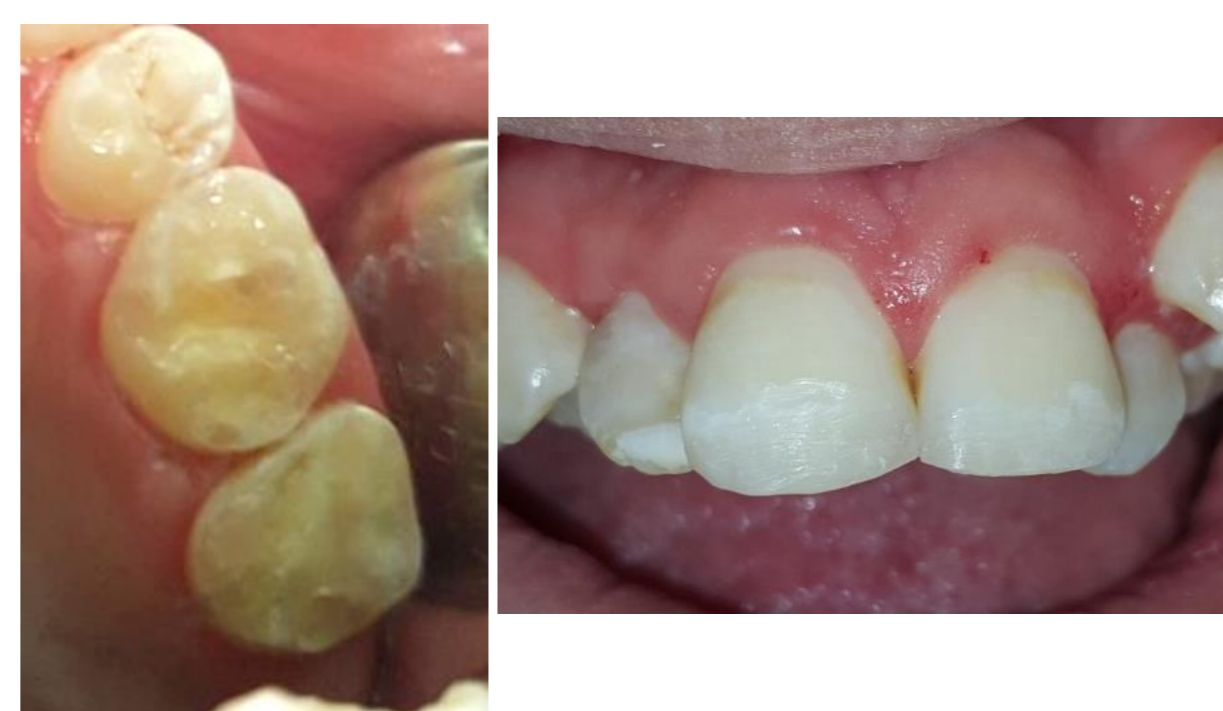

Fig. 9 e 10 - Detalhe CIV 26 e 27. 11 e 21 Restaurados

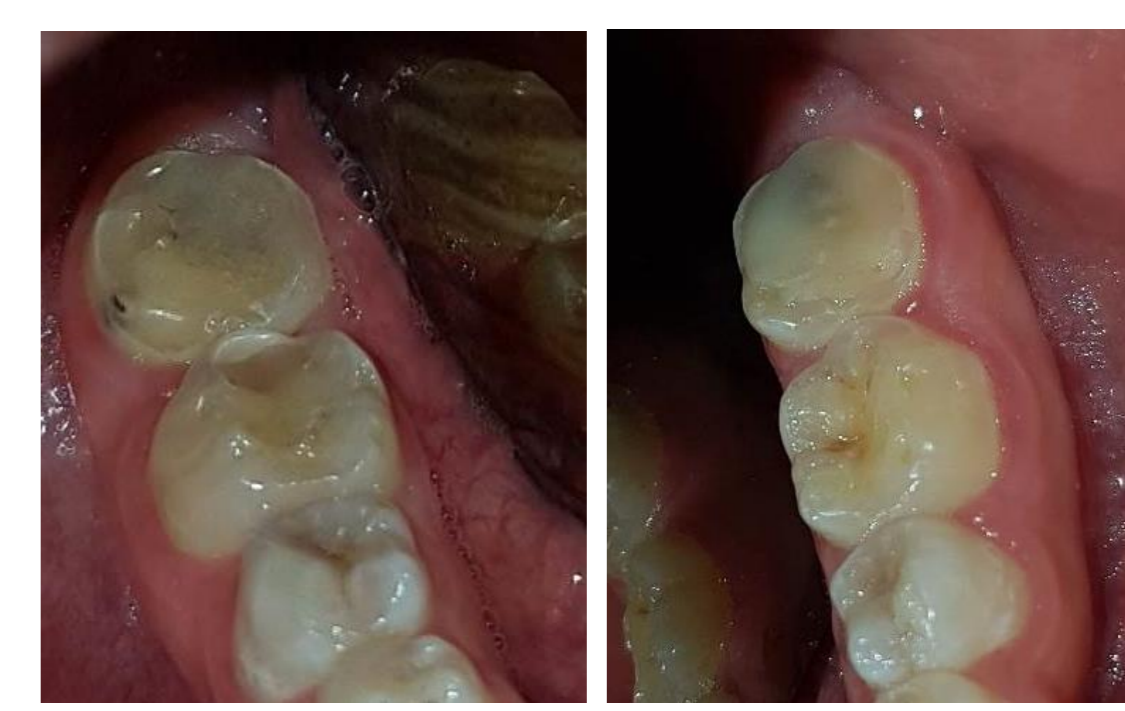

Fig. 11 e 12 - Dentes 37 e 47 com CIV

## CONCLUSÕES

O tratamento odontológico em pacientes com Síndrome de Down é viável e deve ser o mais integral possível. O tratamento da erosão dentária requer acompanhamento constante.

## REFERÊNCIAS BIBLIOGRÁFICAS

SILVA; DESSEN, 2002.  
Eccles JD. Dental erosion of nonindustrial origin. A clinical survey and classification. J Prosthet Dent. 1979; 42(6): 649-53.

amandavi.mota@gmail.com