



# ADENOCARCINOMA EM DUODENO DE FELINO: RELATO DE CASO

PUZYNA A\*, PIPER M\*, FERRARO V. P\*, ESMERALDINO A. T\*.

\*Universidade Luterana do Brasil

## INTRODUÇÃO

O adenocarcinoma intestinal é um tumor maligno que tem origem nas células epiteliais da mucosa (JONES et al., 2000). O adenocarcinoma de duodeno é uma neoplasia infrequente em felinos, ocorre mais em machos, com média de idade de onze anos. Os animais acometidos podem apresentar perda de peso, anorexia, diarreia, vômitos, ascite com células tumorais e anemia (MEUTEN, 2002).

## RELATO DE CASO

Foi atendido no Hospital Veterinário da ULBRA, um felino, macho, SRD de nove anos. O paciente apresentava vômito, prostração, anorexia, hipodipsia. Foi realizada laparotomia exploratória na qual foi localizado um tumor na região epigástrica, aderido ao pâncreas e duodeno cranial. A massa foi coletada e enviada para o laboratório de histopatologia. Ao exame macroscópico a peça media 7 x 4,5 x 4,5 e era composta por segmento duodenal com dois nódulos císticos protusos na serosa. No exame histopatológico, foi observada proliferações de células epiteliais neoplásicas invadindo a parede e formando cistos na serosa, com conteúdo mucopurulento. As células apresentavam pleomorfismo, anisocariose e alto índice mitótico.

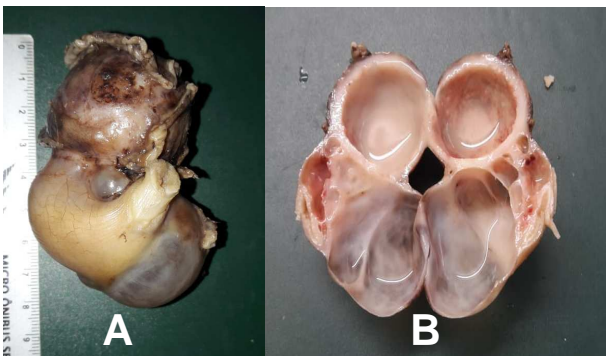
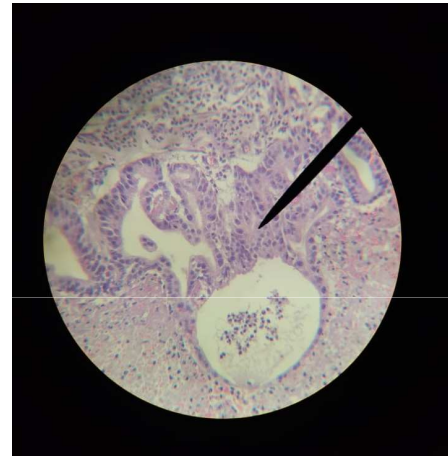


Fig. A: Peça mostrando segmento de intestino com tumor.

Fig. B: Peça clivada mostrando nódulos císticos com conteúdo mucopurulento.



Células epiteliais neoplásicas formando espaços cístico

## DISCUSSÃO

Os adenocarcinomas podem ser descritos como papilares, tubulares ou mucinosos. No adenocarcinoma mucinoso, que foi diagnosticado no animal deste relato, ocorre a formação e acúmulo de grande quantidade de mucina pelas células epiteliais neoplásicas, formando cistos que podem ser vistos macroscopicamente. A idade e o sexo do animal está de acordo com a literatura, já que estes tumores acometem mais felinos machos e idosos. A biópsia seguida de exame histopatológico é o exame mais indicados para a confirmação de qualquer tipo de adenocarcinoma (NORSWORTHY et al. 2009). O tratamento indicado é a remoção cirúrgica do segmento, mas o prognóstico é ruim, sendo comum a ocorrência de metástases.

**Descritores:** adenocarcinoma, duodeno, felino.

## REFERÊNCIAS BIBLIOGRÁFICAS

- JONES, T.C. et al. Patologia Veterinária. 6ed. São Paulo: Manole, 2000.  
MEUTEN, D.J. Tumors in domestic animals. 4ed. Iowa: Iowa State Press, 2002.  
NORSWORTHY, G.D. et al. O paciente felino. 3ed. São Paulo: Roca Ltda, 2006.

andrepuzyna@gmail.com

